

مقایسه سونوگرافی و تست الکترودیآگنوستیک در تشخیص بیماری سندرم تونل کارپال

امیررضا دلیلی^۱، محسن مردانی کیوی^{۲*}، احمد علی زاده^۳، حمیدرضا حاتمیان^۴، مظفر حسین نژاد^۵، حمید پی رزم^۶، خشایار صاحب‌اختیاری^۷، کیوان هاشمی مطلق^۷

۱. متخصص رادیولوژی، استادیار رادیولوژی دانشگاه علوم پزشکی گیلان
۲. متخصص ارتوپدی، استادیار ارتوپدی دانشگاه علوم پزشکی گیلان، بیمارستان پورسینا
۳. متخصص رادیولوژی، دانشیار رادیولوژی دانشگاه علوم پزشکی گیلان
۴. متخصص مغز و اعصاب، دانشیار مغز و اعصاب دانشگاه علوم پزشکی گیلان
۵. متخصص مغز و اعصاب، استادیار مغز و اعصاب دانشگاه علوم پزشکی گیلان
۶. دستیار رادیولوژی دانشگاه علوم پزشکی گیلان
۷. پزشک عمومی

چکیده

زمینه و هدف: پیشرفت‌های حاصله در فن‌آوری اولتراسوند با کنتراست بالا در سال‌های اخیر موجب توجه بیشتر به آن در تشخیص سندرم تونل کارپال شده است. مطالعه حاضر به بررسی ارزش تشخیصی سونوگرافی در این بیماری و ارتباط معیارهای مختلف آن با شدت بیماری براساس الکترودیآگنوستیک می‌پردازد.

روش بررسی: در این مطالعه تحلیلی آینده‌نگر صد بیمار که در همگی درگیری اندام فوقانی یک‌طرفه بود مورد مطالعه قرار گرفتند. تمامی بیماران ابتدا تحت آزمون الکترودیآگنوستیک قرار گرفته و این آزمون به عنوان استاندارد طلایی فرض شد. سپس سطح مقطع و قطر قدامی خلفی عصب مدین در ورودی و خروجی تونل کارپال و ضخامت فلکسور رتیناکولوم توسط سونوگرافی در تمامی بیماران اندازه‌گیری شد. ارتباط یافته‌های سونوگرافی و الکترودیآگنوستیک با نرم افزار SPSS نسخه ۱۹ بررسی شد.

یافته‌ها: بیماران شامل ۸۴ زن و ۱۶ مرد در گستره سنی ۱۹ تا ۷۲ سال (میانگین سنی $44/43 \pm 12/05$ سال) قرار داشتند. از بین معیارهای بررسی شده دو معیار سطح مقطع نزدیک (پروگزیمال) و دور (دیستال) عصب ارتباط معنی‌داری با تشخیص بیماری نشان دادند (به ترتیب مقدار P برابر با ۰/۰۱۸ و ۰/۰۲۲) همچنین بین دو معیار فوق و شدت بیماری نیز ارتباط آماری معنی‌داری یافت شد (هر دو مقدار P کمتر از ۰/۰۵). بهترین نقطه برش در سطح مقطع نزدیک ۹/۴۵ میلی‌متر مربع بود که در آن حساسیت ۷۸/۹ درصد، ویژگی ۸۲/۸ درصد، ارزش اخباری مثبت ۹۱/۸ درصد و ارزش اخباری منفی ۶۱/۵ درصد بدست آمد.

نتیجه‌گیری: مطالعه حاضر نشان داد که بررسی سطح مقطع عصب مدین در ورودی تونل کارپال در تشخیص سندرم تونل کارپال مفید بوده و با توجه به حساسیت، ویژگی و ارزش اخباری مثبت بالا نه تنها در تشخیص بیماران مشکوک بلکه در غربال‌گری جامعه در معرض خطر نیز می‌تواند سودمند باشد.

واژگان کلیدی: سندرم تونل کارپال، اولتراسونوگرافی، الکترودیآگنوز

*آدرس نویسنده مسئول: محسن مردانی کیوی، رشت، خیابان پرستار، بیمارستان پورسینا، کلینیک امام رضا (ع)

پست الکترونیک: Dr_mohsen_mardani@yahoo.com

مقدمه

سندرم تونل کارپال (Carpal Tunnel Syndrome) شایع‌ترین نوروپاتی فشاری است^(۱). این بیماری به ظاهر ساده، یکی از چهار علت عمده از کارافتادگی نسبی، موقت یا دائمی بوده و هزینه‌ای در حدود ۵۰۰۰ دلار به ازای هر عضو درگیر را به جامعه و سیستم بهداشت و درمان وارد می‌کند^(۳و۴). سن شایع بین ۶۰-۳۰ سال برآورد شده و ۹٪ زنان و ۱۶٪ مردان در طول زندگی به این بیماری مبتلا می‌گردند^(۵). تشخیص اولیه براساس علائم بالینی داده می‌شود که شب‌ها و پس از کار کشیدن مداوم از مچ و دست تشدید می‌شوند^(۶و۷). با آنکه آزمون‌های الکترودیآگنوستیک، استاندارد طلایی در تشخیص بیماری بوده و انجام آن پیش از عمل از لحاظ قانونی اجباری است^(۸-۱۰) ولی پیشرفت‌های حاصله در فن‌آوری اولتراسوند با کنتراست بالا موجب ترغیب پژوهشگران به بررسی کارآمدی آن در تشخیص سندرم تونل کارپال شده است^(۱۱و۱۲). علت مورد توجه قرار گرفتن سونوگرافی شامل بی‌دردی، غیرتهاجمی، دسترس بیشتر، و هزینه پایین‌تر آن است. همچنین قدرت تشخیص سایر پاتولوژی‌های موضعی یکی دیگر از مزایای آن است^(۱۳). آنچه که باعث انجام مطالعات متعدد با روش‌های متفاوت در سال‌های اخیر شده، اختلافات چشم‌گیر نتایج به دست آمده (حساسیت، ویژگی، منفی کاذب، مثبت کاذب)، اختلاف نظر در مورد انتخاب بهترین محل جهت تشخیص بیماری در ناحیه مچ دست و عدم کنترل عوامل مخدوش‌کننده محیطی است. همین مسائل موجب شده تا در مطالعات مروری انجام گرفته نیز در مورد ارزش تشخیص سونوگرافی اختلاف نظر فاحشی دیده شود^(۱۴و۱۵) اما

نقطه مشترک همه این مطالعات احساس نیاز به مطالعات بیشتر و دقیق‌تر روی این موضوع است. مطالعه حاضر جهت تعیین ارزش تشخیصی سونوگرافی در این بیماری و ارتباط معیارهای مختلف سونوگرافی با شدت بیماری براساس الکترودیآگنوستیک طراحی شده است.

روش مطالعه

در این مطالعه تحلیلی آینده‌نگر، بیمارانی که طی فروردین ۱۳۸۹ تا فروردین ۱۳۹۰ بر اساس علائم بالینی، تشخیص اولیه سندرم تونل کارپال برای آن‌ها مطرح بود، مورد بررسی قرار گرفتند. علائم بالینی توسط متخصص ارتوپدی و مغز و اعصاب ارزیابی شده و شامل احساس گزگز و مورمور شدن یا بی‌حسی ناحیه عصب‌دهی عصب مدین، تحلیل (هیپوتروفی) عضلات تنار و از دست رفتن حرکات نرم و دقیق دست می‌شود. بیمارانی که سابقه بیماری‌های دیگر عصبی چون پلی‌نوروپاتی، نوروپاتی ناحیه نزدیک عصب مدین، رادیکولوپاتی گردنی، پلکسوپاتی بازویی، سندرم خروجی قفسه سینه یا درگیری فشاری سایر اعصاب اندام فوقانی، از مطالعه خارج شدند. همچنین بیمارانی که از نظر سابقه بیماری‌های زمینه‌ای مثل کم‌کاری تیروئید، نقرس، لوپوس، آرتریت روماتوئید، دیابت شیرین، نارسائی مزمن کلیه و آکرومگالی بررسی شده و در صورت مثبت بودن سابقه از مطالعه خارج شدند. علاوه بر معیارهای ذکر شده سابقه تروما، شکستگی و جراحی مچ دست در گذشته نیز به عنوان معیار خروج از مطالعه در نظر گرفته شد. در ابتدا بیمارانی تحت آزمون‌های الکتروفیزیولوژیک قرار گرفتند. سپس، صرف نظر از نتیجه حاصله، تمامی این بیمارانی سونوگرافی شدند.

طبیعی: همه آزمون‌ها طبیعی
خفیف: کندی در SNCV و DML طبیعی
متوسط: کندی در SNCV و DML طول کشیده
شدید: نبود پاسخ حسی و DML طول کشیده
یا نبود DML

ارزیابی سونوگرافی:

سونوگرافی به وسیله یک پروب خطی با فرکانس ۶/۶-۱۰ مگاهرتز (مدل Ultrasonix ver.SP) در همان روز انجام آزمون‌های الکتروفیزیولوژیک انجام شد. تمامی اندازه‌گیری‌ها توسط یک متخصص رادیولوژی صورت گرفت که از علائم، معاینات و نتایج الکترودیگنوستیک بی‌اطلاع بود. جهت سونوگرافی بیمار به پشت دراز کشیده، آرنج باز و ساعد و کف دست در وضعیت سوپاین قرار می‌گیرد. مچ در حالت استراحت کامل و انگشتان نیمه خمیده بودند. در هر دو دست بیمار، در محاذات مفصل رادیو اولنار (ورودی تونل کارپال) قطر قدامی- خلفی و سطح مقطع عصب و در محاذات قلاب استخوان چکشی (خروجی تونل کارپال) قطر قدامی خلفی، سطح مقطع عصب و هم‌چنین ضخامت فلکسور رتیناکولوم محاسبه شدند. سطح مقطع عصب مدین به دو روش اندازه‌گیری شد: اول قطر قدامی- خلفی (D_1) و قطر داخلی- خارجی (D_2) اندازه‌گیری شده و سطح مقطع با فرمول $\frac{\pi(D_1 \cdot D_2)}{4}$ محاسبه شد؛ دوم تعقیب مرز محیطی (Continuous boundary tracing) انجام شده و سطح مقطع توسط دستگاه محاسبه شد. میانگین دو عدد به دست آمده به عنوان سطح مقطع عصب در ناحیه مورد بررسی در نظر گرفته شد. در بررسی هر دست جهت پیشگیری از ایجاد احساس درد و پارستزی در بیمار، فشار و وزنی بیش از وزن پروب روی

مجوز اجرای طرح از سوی معاونت پژوهشی دانشگاه علوم پزشکی گیلان صادر شد. ضوابط تشخیصی براساس استانداردهای اخلاقی (بیانیه هلسینکی ۱۹۷۵) تدوین شده و از تمامی بیماران فرم رضایت آگاهانه اخذ شد. جهت کاهش اثر منحنی یادگیری، بیمارانی که در ۳ ماهه اول مطالعه مورد بررسی با سونوگرافی قرار گرفتند از مطالعه خارج شدند.

آزمون الکترودیگنوستیک:

آزمون الکترودیگنوستیک توسط متخصص داخلی اعصاب ماهر انجام شد. این کار در اتاق با دمای معمولی انجام شده و دمای سطح پوست نیز کنترل شده و بین ۳۲ تا ۳۴ درجه بود. روش انجام آزمون و ثبت داده‌های حاصل از آن مطابق استاندارد توصیه شده در مطالعات قبلی (۲۳-۲۵) طراحی شد. ابتدا پتانسیل عمل عصب حسی Sensory Nerve Action Potential Distal Motor (SNAP) و تأخیر حرکتی دور Latency (AML) عصب مدین در انگشتان اول تا سوم و سپس در عصب اولنار در انگشت پنجم انجام شد. هم‌چنین سرعت هدایت عصب حسی Sensory Nerve Conduction Velocity (SNCV) بین مچ و کف دست اندازه‌گیری شد. در این مطالعه یافته‌های مثبت برای تشخیص سندرم تونل کارپال شامل: میانگین SNCV کمتر از ۴۵ متر بر ثانیه، DML بیش از ۴/۲ میلی‌ثانیه و SNAP کمتر از ۱۵ میکروولت در نظر گرفته شد. براساس یافته‌های آزمون‌های مذکور بیماران به چهار گروه طبیعی، خفیف، متوسط و شدید تقسیم شدند. به جز گروه طبیعی سایر گروه‌ها بیمار در نظر گرفته شدند.

داشتند. بیشترین تعداد این بیماران (۳۷ نفر) در سنین ۴۱ تا ۵۰ سال قرار داشتند. براساس نتایج الکترودیآگنوستیک از این ۱۰۰ نفر ۲۹ نفر (۲۹ درصد) طبیعی بوده و شدت درگیری در ۴۴ نفر خفیف (۴۴ درصد)، در ۱۳ نفر متوسط (۱۳ درصد) و در ۱۴ نفر شدید (۱۴ درصد) بود.

منحنی‌های ROC براساس یافته‌های سونوگرافی در ۵ مقطع مورد بررسی، در نمودار یک آمده است.

بر اساس یافته‌های منحنی ROC بهترین نقطه برش در هر یک از ۵ مقطع مورد بررسی بدست - آمد. در بررسی سطح مقطع نزدیک عصب (ورودی تونل کارپال) ۹/۴۵ میلی‌متر مربع بود. این عدد در مورد سطح مقطع دور عصب (خروجی تونل کارپال) ۹/۸۵ میلی‌متر مربع، قطر قدامی خلفی نزدیک عصب ۲/۲۲ میلی‌متر، قطر قدامی خلفی دیستال عصب ۲/۶۷ میلی‌متر و در مورد ضخامت رتیناکولوم ۱/۱۱ میلی‌متر بود. بر اساس یافته‌ها در همین نقاط برش ارزش اخباری مثبت و منفی هر یک از مقاطع مورد بررسی بدست‌آمد (جدول ۱).

از بین معیارهای بررسی شده دو معیار سطح مقطع نزدیک و دور عصب ارتباط معنی‌داری با تشخیص بیماری نشان دادند (به ترتیب P برابر ۰/۰۱۸ و ۰/۰۲۲). هم‌چنین بین دو معیار فوق و شدت بیماری نیز ارتباط آماری معنی‌داری یافت شد (هر دو P کمتر از ۰/۰۵).

با توجه به اینکه نتایج حاصله نشان دهنده ارزش تشخیص بیشتر سطح مقطع عصب در قسمت نزدیک (پروگزیمال) تونل کارپال بود به بررسی ارتباط بین یافته‌های سونوگرافی در این مقطع با شدت بیماری پرداختیم. برای موارد متوسط و شدید بیماری بهترین نقطه برش سطح مقطع

محل مورد بررسی وارد نشد و زمان بررسی هر دست از ۱۵ دقیقه بیشتر نشد.

در پرسشنامه‌ای مشخصات جمعیتی (سن، جنس، دست درگیر و دست غالب) و یافته‌های سونوگرافی و الکترودیآگنوستیک بیماران ثبت شد.

روش تجزیه و تحلیل آماری:

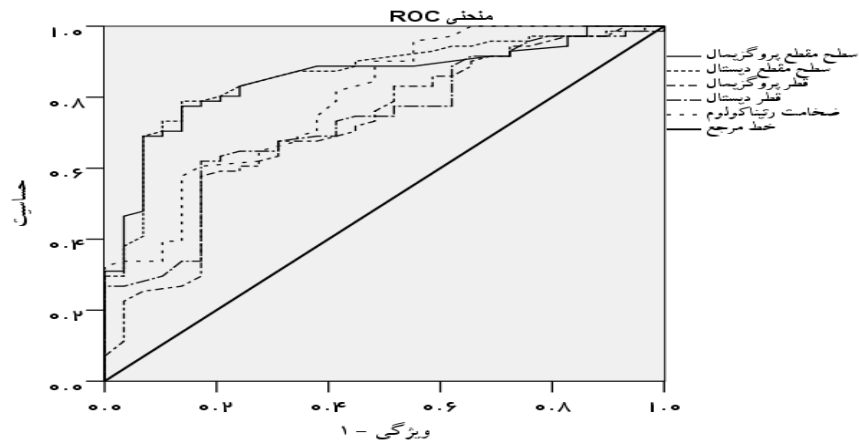
جهت توصیف متغیرهای کیفی، از فراوانی مطلق و نسبی برای متغیرهای کمی از شاخص‌های میانگین \pm انحراف معیار استفاده شد. برای یافتن بهترین نقطه برش (Cut of point) از گوشه چپ بالای نمودار (Receiver Operating Characteristic) که براساس یافته‌های سونوگرافی رسم شده بود. برای یافتن ارتباط بین یافته‌های سونوگرافی و الکترودیآگنوستیک، مدل کاهش منطقی دودویی (Binary Logistic Regression) به کار گرفته شد. سطح معنی‌داری مقدار P کمتر از ۰/۰۵ در نظر گرفته شد. تجزیه و تحلیل‌های فوق با استفاده از نرم افزار SPSS نسخه ۱۹ صورت گرفت و چهار عامل آماری: ویژگی (Specificity)، حساسیت (Sensitivity)، ارزش اخباری مثبت (Positive Predictive Value) و ارزش اخباری منفی (NPV Negative Predictive Value) برای هر مقطع سونوگرافی به طور جداگانه محاسبه شدند.

یافته‌ها

صد بیمار (۸۴ زن و ۱۶ مرد) که در همگی درگیری اندام فوقانی یک‌طرفه بود مورد مطالعه قرار گرفتند که در گستره سنی ۱۹ تا ۷۲ سال (میانگین سنی $44/43 \pm 12/05$ سال) قرار

برای موارد متوسط و شدید و ۸۵/۷ و ۹۰/۷ برای موارد شدید محاسبه شد (جدول ۲).

۱۲/۲ میلی‌متر مربع و برای موارد صرفاً شدید ۱۲/۷۵ میلی‌متر مربع بدست آمد. با این نقاط برش، حساسیت و ویژگی به ترتیب ۷۷/۸ و ۹۳/۲



نمودار ۱: منحنی ROC پنج معیار مختلف سونوگرافی

جدول ۱- یافته‌های سونوگرافی در پنج معیار مورد بررسی

معیار سونوگرافی	نقطه برش	حساسیت (درصد)	ویژگی (درصد)	ارزش اخباری مثبت (درصد)	ارزش اخباری منفی (درصد)	مثبت (درصد)	منفی (درصد)
سطح مقطع نزدیک	۹/۴۵ میلی‌متر مربع	۷۸/۹	۸۲/۸	۹۱/۸	۶۱/۵	۵	۱۵
سطح مقطع دور	۹/۸۵ میلی‌متر مربع	۶۹	۹۳/۱	۹۶/۱	۵۵/۱	۲	۲۲
قطر نزدیک	۲/۲۲ میلی‌متر	۵۷/۷	۸۲/۸	۸۹/۱	۴۴/۴	۵	۳۰
قطر دیستال دور	۲/۲۹ میلی‌متر	۶۲	۸۲/۸	۸۹/۸	۴۷/۱	۵	۲۷
ضخامت رتیناکولوم	۱/۱۱ میلی‌متر	۵۷/۷	۸۶/۲	۹۱/۱	۴۵/۵	۴	۳۰

بحث

جهت ارزیابی و تشخیص سندرم تونل کارپال پیشنهاد شده‌است. از بین معیارهای مختلف، سطح مقطع عصب در ورودی و خروجی تونل کارپ بهترین نتایج را دربرداشته‌اند^(۲). نتایج این مطالعه نیز حاکی از همین مساله بودند. در این مطالعه سطح مقطع ۹/۴۵ میلی‌متر مربع در

نقش سونوگرافی در ارزیابی و تشخیص اختلالات سیستم عضلانی-اسکلتی روز به روز پررنگ‌تر می‌شود. از زمانی که بوگ‌برگز و همکاران^(۲۳و۲۴) برای اولین بار تغییرات آناتومیک عصب مدین در بیماری سندرم تونل کارپال را با سونوگرافی مورد بررسی قرار دادند، معیارهای سونوگرافیک مختلفی

الکترودیآگنوستیک طبیعی یا با بیماری خفیف باشد. بسته به تکنیک سونوگرافی، میزان کنترل شرایط محیطی و معیارهای ورود و خروج مطالعات، نتایج متفاوتی از حساسیت و ویژگی سونوگرافی در تشخیص سندرم تونل کارپ بدست آمده است ولی در مجموع به نظر میرسد سونوگرافی حساسیت و ویژگی قابل قبولی در تشخیص سندرم تونل کارپال دارد.

قسمت نزدیک (پروکسیمال) تونل کارپ حساسیت و ویژگی قابل قبولی در تشخیص سندرم تونل کارپ از خود نشان داد که این سطح مقطع با یافته‌های وانگ^(۲۵)، پاستاره^(۲۶)، نارانجو^(۲۷) و وانگ^(۲۸) همخوانی دارد. در برخی از مطالعات (۳۰-۳۲) نقطه برش به طور چشم‌گیری بزرگ‌تر از مطالعه حاضر تعیین شده که این می‌تواند به دلیل خارج کردن بیماران با نتایج

جدول ۲: یافته‌های سونوگرافی به تفکیک شدت بیماری

شدت بیماری	نقطه برش (میلی‌متر مربع)	ارزش اخباری مثبت (درصد)	ارزش اخباری منفی (درصد)	مثبت کاذب (درصد)	منفی کاذب (درصد)
حالت کلی	۹/۴۵	۹۱/۸	۶۱/۵	۵	۱۵
متوسط و شدید	۱۲/۲	۸۰/۸	۹۱/۹	۵	۶
شدید	۱۲/۷۵	۶۰	۹۷/۵	۸	۲

جدول ۳: یافته‌های سونوگرافی سایر مطالعات

محققین	تعداد (بیمار / مج دست)	معیار سطح مقطع (میلی‌متر مربع)	حساسیت	ویژگی
ساریا و همکاران (۳۰)	۶۴ / ۴۰	سطح مقطع ورودی تونل < ۱۱	۷۳	۵۷
دونکان و همکاران (۳۲)	۱۰۲ / ۶۸	سطح مقطع ورودی تونل < ۹	۸۲	۹۷
وانگ و همکاران (۲۸)	۵۴ / ۳۵	سطح مقطع ورودی تونل < ۹,۸	۸۹	۸۳
لی و همکاران (۳۱)	۱۶ / ۱۶	سطح مقطع ورودی تونل < ۱۵	۸۸	۹۶
ناکامیچی و تاجیبانا (۳۲)	۴۱۴ / ۲۷۵	سطح مقطع کل تونل < ۱۲	۶۷	۹۷
یسیلداگ و همکاران (۱۹)	۱۴۸ / ۸۶	سطح مقطع ورودی تونل < ۱۰,۵	۸۹	۹۴
زیسویلر و همکاران (۳۳)	۱۰۷ / ۷۷	سطح مقطع ورودی تونل < ۹	۸۶	۷۰
کلاوزر و همکاران (۳۴)	۱۰۰ / ۶۸	سطح مقطع ورودی تونل < ۱۰	۹۴-۱۰۰	۵۷-۹۵
موندلی و همکاران (۳۵)	۸۵/۸۵	سطح مقطع ورودی تونل < ۱۰/۱	۶۴/۷	-
نارانجو و همکاران (۲۷)	۱۰۵ / ۶۸	سطح مقطع ورودی تونل < ۹/۷	۶۳/۶	۷۸/۳
مطالعه حاضر	۱۰۰ / ۱۰۰	سطح مقطع ورودی تونل < ۹/۴۵	۷۸/۹	۸۲/۸

و نبود یک معیار مشخص و شرایط محیطی استاندارد شده مورد توافق محققین باعث شده تا استفاده از الکترودیآگنوستیک کماکان پرترفدار باشد^(۲، ۸ و ۱۵). گرچه معدودی مطالعات مروری به

اگرچه ارزان قیمت بودن، در دسترس بودن و کمتر تهاجمی تر بودن سونوگرافی کفه ترازو را به سمت استفاده از آن سنگین‌تر کرده است ولی وابستگی زیاد آن به تجربه و مهارت رادیولوژیست

برای غربالگری را محدود می‌سازد و لزوم انجام کارآزمایی بالینی با نمونه تصادفی را هرچه بیشتر پررنگ‌تر می‌کند. همچنین مطالعات آتی جهت ارزیابی مقرون به صرفه بودن سونوگرافی و مطالعات با سطح شواهد بالاتر جهت یافتن یک الگوریتم قابل اجرا در کلینیک‌ها ضروری به نظر می‌رسد.

نتیجه‌گیری

مطالعه حاضر نشان داد که بررسی سطح مقطع عصب مدین در ورودی تونل کارپال در تشخیص سندرم تونل کارپال مفید بوده و با توجه به حساسیت، ویژگی و ارزش اخباری مثبت بالا نه تنها در تشخیص بیماران مشکوک بلکه در غربالگری جامعه در معرض خطر نیز می‌تواند سودمند باشد.

منابع

- 1- Olney RK. Carpal tunnel syndrome: Complex issues with a "simple" condition. *Neurology* 2001; 56(11): 1431-2.
- 2- Roll SC, Case-Smith J, Evans KD. Diagnostic accuracy of ultrasonography VS electromyography in carpal tunnel syndrome: A systematic review of literature. *Ultrasound in Med. & Biol.* 2011; 37(10):1539-53.
- 3- Leigh JP, Miller TR. Job-related diseases and occupations within a large workers' compensation data set. *Am J Ind Med* 1998; 33:197-211.
- 4- Feuerstein M, Miller VL, Burrell LM, Berger R. Occupational upper extremity disorders in the federal workforce. Prevalence, health care expenditures, and patterns of work disability. *J Occup Environ Med* 1998; 40:546-55.
- 5- De Krom MC, de Krom CJ, Spaans F. Carpal tunnel syndrome: diagnosis, treatment, prevention, and its relevance to dentistry. *Ned Tijdschr Tandheelkd* 2009; 116:97-101.
- 6- MacDermid JC, Doherty T. Clinical and electrodiagnostic testing of carpal tunnel syndrome: A narrative review. *J Orthop Sports Phys Ther* 2004; 34:565-88.
- 7- Kuhlman KA, Hennessey WJ. Sensitivity and specificity of carpal tunnel syndrome signs. *Am J Phys Med Rehabil* 1997; 76:451-7.
- 8- Seror P. Sonography and electrodiagnosis in carpal tunnel syndrome diagnosis, an analysis of the literature. *European Journal of Radiology* 2008; 67:146-52.
- 9- Jablecki CK, Andary MT, So YT, Wilkins DE, Williams FH. AAEM Quality Assurance Committee. Literature review of the usefulness of nerve conduction studies and electromyography for the evaluation of patients with carpal tunnel syndrome. *Muscle Nerve* 1993; 16:1392-414.
- 10- Jablecki CK, Andary MT, Floeter MK, Miller RG, Quartly CA, Vennix MJ. Practice parameter: electrodiagnostic studies in carpal tunnel syndrome. Report of the AAEM, AAN and AAPMR. *Neurology* 2002; 58:1589-92.
- 11- Padua L, Pazzaglia C, Caliandro P, Granata G, Foschini M, Briani C, et al. Carpal tunnel syndrome: Ultrasound, Neurophysiology, clinical and patient-oriented assessment. *Clinical Neurophysiology* 2008; 119:2064-9.

بررسی جمیع مطالعات در این رابطه پرداخته و از شرایط محیطی مناسب جهت انجام مطالعه در این زمینه و معیار مناسب جهت ارزیابی سونوگرافیک عصب مدین توصیفات را ارائه کرده‌اند ولی اتفاق نظر چندانی در آنها دیده نمی‌شود. اگر چه تعداد بیماران بررسی شده در این مطالعه، نسبت به سایر مطالعات مناسب به نظر می‌رسد ولی عدم نمونه‌گیری تصادفی و نبود گروه شاهد را میتوان از محدودیت‌های آن دانست. اغلب مطالعات ذکر شده در جدول ۳ و همچنین این مطالعه، در مراکز درمانی سطح سوم ارجاع (Tertiary health care) انجام شده است. این مسئله به این معناست که بیماران علایم واضح داشته و یافته‌ها منطبق بر بیمارانی است که برای مدتی نسبتاً طولانی علامت‌دار بوده‌اند. این امر بسط دادن یافته‌های این مطالعه به کل جامعه و یافتن معیار مناسبی جهت استفاده از سونوگرافی

- 12- Chiou HJ, Chou YH, Chiou SY, Liu JB, Chang CY. Peripheral nerve lesions: role of high-resolution US. *Radiographics* 2003; 23:e15.
- 13- Martinoli C, Bianchi S, Gandolfo N, Valle M, Simonetti S, Derchi LE. US of nerve entrapments in osteofibrous tunnels of the upper and lower limbs. *Radiographics* 2000; 20:S199-217.
- 14- Mohammadi A, Afshar A, Etemadi A, Masoudi S, Baghizadeh A. Diagnostic value of cross-sectional area of median nerve in grading severity of carpal tunnel syndrome. *Arch Iran Med* 2010. 13(6):516-21.
- 15- Mohammadi A, Afshar A, Masudi S, Etemadi A. Comparison of high resolution ultrasonography and nerve conduction study in the diagnosis of carpal tunnel syndrome: Diagnostic value of median nerve cross-sectional area. *Iran J Radiol* 2009; 6(3):147-52.
- 16- Kwon BC, Jung KI, Baek GH. Comparison of sonography and electrodiagnostic testing in the diagnosis of carpal tunnel syndrome. *J Hand Surg* 2008; 33A:65-71.
- 17- Karadag YS, Karadag O, Cicekli E, Ozturk S, Kiraz S, Qzbakir S, et al. Severity of carpal tunnel syndrome assessed with high frequency ultrasonography. *Rheumatol Int* 2010; 30:761-5.
- 18- Vögelin E, Nüesch E, Jüni P, Reichenbach S, Eser P, Ziswiler HR. Sonographic follow-up of patients with carpal tunnel syndrome undergoing surgical or nonsurgical treatment: prospective cohort study. *J Hand Surg* 2010; 3A:1401-9.
- 19- Yesildag A, Kutluhan S, Sengul N, Koyuncuoglu HR, Oyar O, Guler K, et al. The role of ultrasonographic measurements of the median nerve in the diagnosis of carpal tunnel syndrome. *Clin Radiol* 2004; 59:910-5.
- 20- Smith C, O'Neill J, Parasu N, Finlay K. The role of ultrasonography in the assessment of carpal tunnel syndrome. *Can Assoc Radiol J* 2009; 60(5):279-80.
- 21- Hobson-Webb LD, Massey JM, Juel VC, Sanders DB. The ultrasonographic wrist-to-forearm median nerve area ratio in carpal tunnel syndrome. *Clin Neurophysiol* 2008; 119:1353-7.
- 22- Kotevoglou N, Gülbahce-Saglam S. Ultrasound imaging in the diagnosis of carpal tunnel syndrome and its relevance to clinical evaluation. *Joint Bone Spine* 2005; 72:142-5.
- 23- Buchberger W, Schon G, Strasser K, Jungwith W. High resolution ultrasonography of the carpal tunnel. *J Ultrasound Med* 1991; 10:531-7.
- 24- Buchberger W, Judmaier W, Birbamer G, Lener M, Schmidauer C. Carpal tunnel syndrome: diagnosis with high resolution sonography. *AJR Am J Roentgenol* 1992; 159:793-8.
- 25- Wang LY, Leong CP, Huang YC, Hung JW, Cheung SM, Pong YP. Best diagnostic criterion in high-resolution ultrasonography for carpal tunnel syndrome. *Chang Gung Med J* 2008; 31:469-76.
- 26- Pastare D, Therimadasamy AK, Lee E, Wilder-Smith EP. Sonography versus nerve conduction studies in patients referred with a clinical diagnosis of carpal tunnel syndrome. *J Clin Ultrasound* 2009; 37:389-93.
- 27- Naranjo A, Ojeda S, Mendoza D, Francisco F, Quevedo JC, Erasquin C. What is the diagnostic value of ultrasonography compared to physical evaluation in patients with idiopathic carpal tunnel syndrome? *Clin Exp Rheumatol* 2007; 25:853-9.
- 28- Wong SM, Griffith JF, Hui AC, Lo SK, Fu M, Wong KS. Carpal tunnel syndrome: Diagnostic usefulness of sonography. *Radiology* 2004; 232:93-9.
- 29- Sarria L, Cabada T, Cozcolluela R, Berganza TM, Garcia S. Carpal tunnel syndrome: usefulness of sonography. *Eur Radiol* 2000; 10:1920-5.
- 30- Lee D, van Holsbeeck MT, Janevski PK, Ganos DL, Ditmars DM, Darian VB. Diagnosis of carpal tunnel syndrome. Ultrasound versus electromyography. *Radiol Clin North Am* 1999; 37:859-72.
- 31- Nakamichi K, Tachibana S. Ultrasonographic measurement of median nerve cross-sectional area in idiopathic carpal tunnel syndrome: diagnostic accuracy. *Muscle Nerve* 2002; 26:798—803.
- 32- Duncan I, Sullivan P, Lomas F. Sonography in the diagnosis of carpal tunnel syndrome. *AJR Am J Roentgenol* 1999; 173:681-4.
- 33- Ziswiler HR, Reichenbach S, Vogelien E, Bachmann LM, Villiger PM, Juni P. Diagnostic value of sonography in patients with suspected carpal tunnel syndrome: a prospective study. *Arthritis Rheum* 2005; 52:304—11.
- 34- Klauser AS, Halpern EJ, De Zordo T, Feuchtner GM, Arora R, Gruber J, et al. Carpal tunnel syndrome assessment with US: value of additional cross-sectional area measurements of the median nerve in patients versus healthy volunteers. *Radiology* 2009; 250:171—7.
- 35- Mondelli M, Filippou G, Gallo A, Frediani B. Diagnostic utility of ultrasonography versus nerve conduction studies in mild carpal tunnel syndrome. *Arthritis Rheum* 2008; m59:357—66.

Comparison between Sonography and Electrodiagnostic Testing in the Diagnosis of Carpal Tunnel Syndrome

Amir-reza Dalili¹, Mohsen Mardani-kivi ^{*2}, Ahmad Alizadeh¹, Hamid-reza Hatamian³, Mozaffar Hoseininejad³, Hamid Peyrazm⁴, Khashayar Saheb-ekhtiari⁵, Keyvan Hashemi-motlagh⁵

1. Radiologist, Radiology Department, Guilan University of Medical Sciences

2. Orthopedic Surgeon, Orthopedics Department, Guilan University of Medical Sciences

3. Neurologist, Neurology Department, Guilan University of Medical Sciences

4. Resident of Radiology, Guilan University of Medical Sciences

5. General Practitioner

Abstract

Background: Progress in high-contrast ultrasound technology in recent years brought more attention to its role in the diagnosis of carpal tunnel syndrome (CTS). The aim of this study is to evaluate the diagnostic value of sonography in the diagnosis of CTS and its relationship with disease severity.

Methods: In this prospective study, 100 patients who had unilateral upper extremity involvement were studied. All patients were initially undergone electro diagnostic test and the test was assumed as the gold standard. Afterwards the cross-sectional area and anteroposterior diameter of the median nerve in the carpal tunnel inlet and outlet and the thickness of the flexor retinaculum were measured by ultrasound in all patients. Relationships between ultrasound and electro diagnostic findings were evaluated using SPSS software ver. 19th.

Results: Patients included 84 women and 16 men in the age range 19 to 72 years (mean age 44.43 ± 12.05 years). Among the criteria evaluated, the proximal and distal cross sectional area of the nerve showed significant correlation with disease diagnosis ($P= 0.018$ and $P= 0.022$ respectively). In addition, significant relationship was found between mentioned two criteria and the severity of the disease ($P<0.05$ both). The best cut-off point at the proximal cross sectional area was 9.45 mm^2 in which the sensitivity was 78.9%, specificity was 82.8%, positive predictive value was 91.8% and negative predictive value was 61.5%.

Conclusion: The present study indicated that evaluating the cross sectional area of the median nerve using ultrasound at the carpal tunnel inlet is useful in diagnosing CTS. According to its high sensitivity, specificity and positive predictive value, it is not only useful in diagnosing suspected patients but also can be useful in screening the population at risk.

Key Words: Carpal Tunnel Syndrome, ultrasonography, electrodiagnosis

* **Corresponding Author:** Dr Mohsen Marda-kivi, Department of orthopedics, Poursina Hospital, Guilan University of Medical Sciences, Rasht, Guilan, Iran.

E-mail: Dr_mohsen_mardani@yahoo.com