

## شکستگی اسکافوئید: مقایسه دو روش جراحی و ثابت سازی با چند عدد پین یا پیچ Herbert

محسن مردانی کیوی<sup>۱</sup>، احمد رضا میربلوک<sup>۱</sup>، خشایار صاحب اختیاری<sup>۱</sup>، کیوان هاشمی مطلق<sup>۱</sup>، محمدصادق موسوی<sup>۲</sup>

### خلاصه

مقدمه: شکستگی های اسکافوئید از شایع ترین شکستگی های مچ دست می باشد. در این مطالعه، به بررسی و مقایسه نتایج حاصل از درمان جراحی شکستگی اسکافوئید به دو روش پیچ Herbert و چند عدد پین پرداخته شد. روش: این مطالعه مقطعی - تحلیلی از مهرماه سال ۱۳۸۸ تا مهرماه ۱۳۹۰ بر روی ۴۱ بیمار با شکستگی یک طرفه اسکافوئید (۲۳ نفر در گروه پیچ Herbert و ۱۸ نفر در گروه چند پین) صورت پذیرفت. بیماران دو هفته پس از جراحی، سپس ماهیانه تا شش ماه و پس از آن، سالیانه پیگیری شدند. اطلاعات مربوط به میزان جوش خوردگی، شدت درد بر اساس VAS (Visual analog scale)، میزان دامنه حرکات، درصد قدرت چنگ زدن دست نسبت به دست سالم، نمره QD (Quick DASH) و همچنین MMWS (Mayo modified wrist score)، رضایت بیماران از درمان و عوارض جراحی ثبت شد. در آذرماه سال ۱۳۹۱، تمامی بیماران بار دیگر به کلینیک ارتوپدی فرا خوانده شدند و این موارد در آن ها بررسی شد.

یافته ها: میانگین مدت زمان پیگیری بیماران  $24/34 \pm 8/70$  ماه بود (گستره ۱۱-۳۴ ماه). میانگین زمان جوش خوردن شکستگی اسکافوئید در گروه پیچ Herbert و چند پین به ترتیب  $3/8 \pm 14/61$  و  $4/27 \pm 14/39$  هفته بود. مقایسه میانگین شدت درد بر اساس VAS، دامنه حرکت مفصل مچ دست در حالت فلکسیون و اکستنسیون، درصد قدرت چنگ زدن، نمره QD و MMWS بین دو گروه، تفاوت آماری معنی داری نداشتند. میزان رضایت بیماران بر اساس VAS در گروه پیچ Herbert و چند پین به ترتیب  $9/5$  و  $9/0$  بود. نتیجه گیری: از روش چند پین نیز با توجه به هزینه کمتر و در دسترس بودن، می توان مانند پیچ Herbert در ثابت سازی شکستگی های اسکافوئید به عنوان یک روش مناسب استفاده کرد. واژه های کلیدی: استخوان اسکافوئید، پیچ استخوانی، پین استخوانی، ثابت سازی داخلی، شکستگی بسته، نتایج درمانی

۱- استادیار، گروه ارتوپدی، دانشکده پزشکی و مرکز تحقیقات ارتوپدی، دانشگاه علوم پزشکی گیلان ۲- پزشک عمومی، دانشکده پزشکی و مرکز تحقیقات ارتوپدی، دانشگاه علوم

پزشکی گیلان ۳- دانشجوی پزشکی، دانشکده پزشکی و مرکز تحقیقات ارتوپدی، دانشگاه علوم پزشکی گیلان

\* نویسنده مسؤول، آدرس پست الکترونیک: dr\_mohsen\_mardani@yahoo.com

پذیرش مقاله: ۱۳۹۲/۳/۲۹

دریافت مقاله اصلاح شده: ۱۳۹۲/۳/۱۲

دریافت مقاله: ۱۳۹۲/۱/۱۲

## مقدمه

شکستگی‌های اسکافوئید بیش از ۶۰ درصد از موارد شکستگی‌های استخوان‌های مچ دست و ۱۱ درصد از کل شکستگی‌های دست را تشکیل می‌دهد (۲، ۱) و در واقع، شایع‌ترین شکستگی مچ دست می‌باشد (۳). امروزه، تمایل بیشتری به جراحی شکستگی این استخوان وجود دارد. (۵، ۴). جریان خون اسکافوئید منحصر به فرد است؛ زیرا فقط در ۶۷ درصد افراد در تمام طول اسکافوئید کانال‌های عروقی وجود دارد (۵، ۳). در ۲۰ درصد افراد، جریان خون اصلی استخوان در ناحیه کمر اسکافوئید و در ۱۳ درصد افراد جریان خون اصلی در یک سوم دیستال می‌باشد (۶). نکروز آواسکولار در ۵۰-۱۳ درصد موارد شکستگی‌های اسکافوئید دیده می‌شود که در شکستگی‌های پروگزیمال شیوع آن بیشتر است (۷-۴). شیوع عدم جوش خوردگی نیز ۱۰-۵ درصد گزارش شده است که در موارد شکستگی با جابه‌جایی شایع‌تر می‌باشد (۸).

مهم‌ترین علل شکستگی اسکافوئید، تصادفات و تروماهای ورزشی می‌باشد که در بیشتر موارد، فرد با دست‌ها به زمین می‌خورد؛ به صورتی که مچ دست در وضعیت هایپراکستنسیون و کمی انحراف به سمت رادیال قرار می‌گیرد (۲، ۱). با توجه به شیوع بالای این شکستگی‌ها و عوارض زیاد آن، روش‌های مختلف جراحی و استفاده از وسایل مختلفی جهت تثبیت این شکستگی‌ها وجود دارد (۴). پر کاربردترین روش طبقه‌بندی شکستگی اسکافوئید، طبقه‌بندی Herbert است (۸).

در تقسیم‌بندی Herbert، تیپ A شامل شکستگی‌های پایدار و بدون جابه‌جایی و غیر کامل است که همیشه به روش غیر جراحی درمان می‌شوند. تیپ B شامل شکستگی‌های حاد ناپایدار است: B۱: شکستگی مایل دیستال، B۲: شکستگی با جابه‌جایی ناحیه کمر، B۳: شکستگی انتهای پروگزیمال، B۴: شکستگی - دررفتگی و B۵: شکستگی با خرد شدگی شدید. تیپ C شامل

شکستگی‌هایی است که بعد از بیش از ۶ هفته بی‌حرکتی یا گچ‌گیری، دچار تأخیر در جوش خوردگی شده‌اند. تیپ D نیز نان یونیون تثبیت شده است که با فیروز (D۱) یا اسکروتیک (D۲) می‌باشد. ثابت‌سازی با پیچ برای شکستگی‌های حاد و ناپایدار (تیپ B) و در بیمارانی که متقاضی ثابت‌سازی داخلی هستند، کاربرد دارد (۸).

مطالعات متعددی در رابطه با شیوه‌های درمانی مختلف انجام شده که به بررسی عوارض و همچنین مدت زمان بی‌حرکتی و میزان هزینه‌ها پرداخته‌اند (۹، ۱۰). استفاده از ثابت‌سازی داخلی با استفاده از پیچ Herbert (Herbert Screw) موجب کاهش دوره بی‌حرکتی شده و در درمان، کمک کننده بوده است و امروزه، به عنوان روش جراحی استاندارد پذیرفته می‌شود (۹)؛ اما هزینه بالای استفاده از پیچ Herbert، نیاز به استفاده از فلوروسکوپ و تکنیک مشکل جراحی، از مشکلاتی است که برای این روش درمانی مطرح شده است (۹، ۴).

طی سال‌های گذشته در موارد متعددی به جای پیچ Herbert، از چندین پین ساده جهت تثبیت شکستگی اسکافوئید استفاده شده است (۴، ۱۱). با توجه به هزینه کمتر، در دسترس بودن و روش ساده‌تر جراحی در روش چند پین (۹) در این مطالعه به بررسی و مقایسه نتایج حاصل از درمان شکستگی اسکافوئید جراحی شده با دو روش پیچ Herbert و چند عدد پین پرداختیم.

## روش بررسی

این مطالعه مقطعی - تحلیلی بر روی تمامی بیماران با شکستگی اسکافوئید که از مهرماه سال ۱۳۸۸ لغایت مهرماه ۱۳۹۰ در بیمارستان پورسینای شهر رشت توسط یک پزشک درمان شده بودند، صورت پذیرفت. تأییدیه انجام مطالعه توسط شورای پژوهشی دانشکده پزشکی دانشگاه علوم پزشکی گیلان صادر شد.

پیگیری شده بودند. بیمارانی که در هر یک از نوبت‌های ویزیت قبلی حاضر نشده بودند، از مطالعه خارج شدند. در پیگیری‌ها، اطلاعات مربوط به میزان جوش خوردگی بر اساس وجود درد در انفیه‌دان تشریحی و عبور کامل ترابکول‌های استخوانی در هر سه نمای رادیوگرافی (رخ، نیم‌رخ و نمای اسکافوئید) و درد بر اساس معیار VAS (Visual analog scale) (۴) بررسی و ثبت شد. عدم جوش خوردگی به صورت عدم وجود ترابکول‌های استخوانی (Trabeculae crossing) در محل استخوانی و تندرینس شکستگی همراه با فاصله (Gap) بعد از ۱۶ هفته تعریف شد (۴).

در بیماران شکستگی اسکافوئید در ماه ششم بعد از عمل، به طور معمول، تمامی بیماران از نظر میزان دامنه حرکتی با استفاده از گونیومتر و قدرت چنگ زدن دست، به صورت درصد نسبت به سمت سالم با استفاده از دینامومتر توانایی بیمار در انجام فعالیت‌های معمول روزانه مثل انجام کارهای منزل یا احساس درد در هفته گذشته با استفاده از پرسش‌نامه QD (Quick DASH) (۷) و همچنین بر اساس معیار MMWS (Mayo modified wrist scoring system) (۹) و میزان رضایت بیماران از روش درمانی بر اساس معیار VAS، بررسی شده و اطلاعات در پرونده آنان ثبت گردیده بود.

در معیار MMWS درد، میزان رضایت بیمار و بازگشت به فعالیت‌های روزانه، دامنه حرکت مچ دست و قدرت چنگ زدن، مورد ارزیابی قرار گرفت و به صورت درصد نسبت به طرف سالم ثبت شد. در صورت عدم دسترسی به اطلاعات فوق (نقص در پرونده)، بیماران از مطالعه خارج شدند. در آذرماه سال ۱۳۹۱ تمامی بیماران (۶۴ نفر) بار دیگر به کلینیک ارتوپدی فرا خوانده شدند و رادیوگرافی ساده رخ، نیم‌رخ، مایل و نمای اسکافوئید از هر دو مچ دست انجام شد و تمامی ارزیابی‌های ماه ششم دوباره برای بیماران انجام و ثبت گردید.

معیارهای ورود به مطالعه تمامی بیمارانی بودند که بر اساس اطلاعات موجود در پرونده، در رادیوگرافی‌های رخ و نیم‌رخ و به ویژه در نمای اسکافوئید (Scaphoid View) آنان، خط شکستگی اسکافوئید مشهود و جابه‌جایی بیشتر از یک میلی‌متر وجود داشت و به یکی از دو روش تثبیت با پیچ Herbert یا چند عدد پین، تحت درمان جراحی قرار گرفته بودند.

در صورت عدم توانایی مالی خرید پیچ Herbert توسط بیمار یا فراهم نبودن امکانات مربوط به پیچ‌گذاری در اتاق عمل، بیمار به روش چند پین درمان شده بود. در غیر این صورت، درمان استاندارد فیکساسیون با پیچ Herbert انجام شده بود. معیارهای خروج، شامل آسیب هر دو دست، شکستگی‌های تیپ A تقسیم‌بندی Herbert و هر گونه وجود ضایعات همراه از قبیل شکستگی دیستال رادیوس، شکستگی‌های استخوان‌های مچ دست و عدم توانایی تعیین روش درمانی یا تیپ شکستگی یا نتایج پیگیری‌های قبلی به دلیل نقص در پرونده بیماران بود.

در گروه چند پینی، دو تا سه عدد پین با کنترل C-arm با قطر یک میلی‌متر از دیستال به پروکسیمال و از سطح وتترال به دورسال گذاشته و گچ کوتاه گرفته شد. پس از شش هفته، گچ باز گردید و بار دیگر به مدت دو هفته بریس (آتل کوتاه کف دستی) داده شد.

در گروه پیچ Herbert با کنترل فلوروسکوپ، ابتدا دو عدد پین نازک به قطر ۰/۸ میلی‌متر، یکی در قسمت لترال و دیگری در قسمت سنترال اسکافوئید گذاشته شد. سپس یک عدد پیچ کانوله (Cannulated) به طول ۲۵ و قطر ۲/۷ میلی‌متر از دیستال به پروکسیمال تعبیه گردید و پین‌ها خارج شد. ابتدا به مدت چهار هفته گچ کوتاه گرفته شد و پس از آن چهار هفته، بریس (آتل کف دستی کوتاه) داده شد.

بیماران دو هفته بعد از جراحی، تا شش ماه به طور ماهانه و سپس یک سال بعد از جراحی و بعد از آن، سالانه

بین دو گروه از نظر مدت زمان پیگیری تفاوت آماری معنی داری دیده نشد ( $P = 0/604$ ).

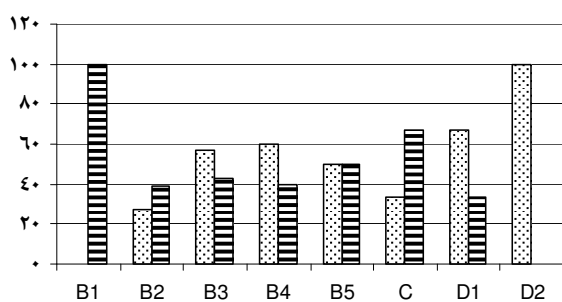
شایع ترین تیپ شکستگی در هر دو روش، شکستگی تیپ B2 Herbert با ۱۴ مورد بود (نمودار ۱).

میزان درد بیماران بر اساس نمره VAS در طی ۶ ماه پیگیری به طور میانگین در گروه پیچ Herbert و چند پین، به ترتیب ۰/۹۵ و ۱/۲۵ بود. میانگین زمان جوش خوردن شکستگی های اسکافوئید در گروه پیچ Herbert  $3/88 \pm$  ۱۴/۶۱ و در گروه چند پین  $4/27 \pm$  ۱۴/۳۹ هفته گزارش شد ( $P = 0/864$ ).

میانگین دامنه حرکت مفصل مچ دست در حالت فلکسیون و اکستنسیون، میانگین درصد قدرت چنگ زدن دست، میانگین نمره QD، میانگین MMWS به تفکیک مقاطع زمانی ۶ ماه پس از عمل و زمان معاینه نهایی دو گروه در جدول ۱ آمده است.

پس از بررسی داده ها و با استفاده از آزمون آماری t مشخص گردید که تفاوت آماری معنی داری بین دو گروه ثابت سازی اسکافوئید در هیچ یک از مقاطع زمانی ۶ ماه پس از عمل و زمان معاینه نهایی دیده نشد.

چند پین    پیچ هربرت



نمودار ۱. توزیع فراوانی تیپ های مختلف شکستگی اسکافوئید بر

اساس طبقه بندی Herbert در بیماران مورد مطالعه

همچنین وجود استئوآرتریت بر اساس رادیوگرافی بیمار و وجود تغییرات DJD (Degenerative joint disease) و استئونکروز اسکافوئید بر اساس رادیوگرافی و افزایش تراکم استخوان اسکافوئید در مقایسه با سمت مقابل (۸، ۹) ثبت شد.

با توجه به نرمال بودن توزیع همه متغیرها، جهت مقایسه یافته های کمی بین دو گروه، از آزمون Independent samples t استفاده شد. برای یافتن ارتباط آماری متغیرهای کیفی، آزمون Chi-Square به کار گرفته شد. سطح معنی داری، در تمامی آزمون های فوق،  $P < 0/05$  در نظر گرفته شد.

## نتایج

در ویزیت نهایی از ۶۴ بیمار، تنها ۴۱ بیمار با شکستگی یک طرفه اسکافوئید بار دیگر مراجعه کردند و شرایط ورود به مطالعه را داشتند که از این بین، ۲۳ شکستگی با روش پیچ Herbert و ۱۸ شکستگی با روش چند پین، تحت جراحی و ثابت سازی قرار گرفته بودند.

میانگین سن بیماران در دو گروه پیچ Herbert و چند پین به ترتیب  $30/74 \pm 7/95$  و  $30/39 \pm 7/84$  سال بود ( $P = 0/889$ ). بیشتر افراد گروه های HS و MP ۳۱ تا ۴۰ سال داشتند (به ترتیب ۵۲/۱۷ و ۵۰ درصد).

در کل، ۳۸ بیمار (۹۲/۷ درصد) مرد و ۳ نفر (۳۷/۱ درصد) زن بودند. ۲۰ مرد و ۳ زن در گروه پیچ Herbert و تنها ۱۸ مرد در گروه چند پین قرار داشتند. از نظر جنس بین دو گروه، نسبت به هم تفاوت معنی داری مشاهده نشد ( $P = 0/243$ ).

میانگین مدت زمان پیگیری بیماران  $24/34 \pm 8/70$  ماه و بیشترین زمان پیگیری ۳۴ ماه و کمترین آن ۱۱ ماه بود.

**جدول ۱.** توزیع فراوانی میانگین دامنه حرکت مفصل میچ دست در حالت فلکسیون و اکستنسیون، میانگین درصد قدرت چنگ زدن دست، میانگین نمره QD، میانگین نمره MMWS به تفکیک ماه‌های ویزیت

ویزیت نهایی		۶ ماه بعد از عمل		نوبت ویزیت به تفکیک نوع درمان		
P-value	پیچ Herbert	چند پین	P-value	پیچ Herbert	چند پین	متغیر مورد بررسی
۰/۸۹۴	۹۶/۶۱ ± ۵/۸۵	۹۶/۳۳ ± ۷/۳۳	۰/۴۹۲	۹۳/۱۷ ± ۶/۸۳	۹۱/۱۷ ± ۱۱/۵۵	دامنه حرکت میچ دست در حالت فلکسیون
۰/۷۰۸	۹۴/۷۰ ± ۶/۲۰	۹۳/۷۲ ± ۱۰/۲۳	۰/۵۶	۸۹/۳۰ ± ۷/۵۱	۸۷/۳۳ ± ۱۳/۶۸	دامنه حرکت میچ دست در حالت اکستنسیون
۰/۸۱۹	۹۵/۶۱ ± ۷/۴۷	۹۴/۸۹ ± ۱۱/۵۰	۰/۶۹۳	۹۲/۵۷ ± ۶/۵۸	۹۱/۲۸ ± ۱۳/۶۳	قدرت چنگ زدن دست
۰/۹۹۱	۹۵/۳۰ ± ۶/۳۸	۹۵/۲۸ ± ۸/۸۲	۰/۸۲۴	۹۲/۲۲ ± ۶/۷۰	۹۱/۶۷ ± ۹/۰۲	میانگین نمره QD
۰/۲۳۵	۹۵/۰۰ ± ۱۰/۱۱	۹۵/۰۰ ± ۱۱/۳۷	۰/۵۸۶	۹۲/۵۰ ± ۱۰/۵۱	۹۰/۵۷ ± ۱۲/۰۳	میانگین نمره MMWS

QD: Quick DASH

MMWS: Mayo modified wrist scoring system

ایجاد استئوآرتریت می‌گردد؛ بنابراین، تشخیص و درمان آن از اهمیت ویژه‌ای برخوردار است (۱۰-۱۳).

در یک مطالعه متاآنالیز که روی ۶ مقاله کارآزمایی بالینی و مقایسه نتایج درمان شکستگی اسکافوئید به روش بسته و جراحی با پیچ Herbert انجام شده بود (۴) و همچنین در مطالعه دهقانی و همکاران (۱۴) در اصفهان بر روی ۳ گروه (جاندازی بسته، چند پین و پیچ Herbert) ۱۳ نفره بیمار با هدف مقایسه روش جراحی و غیر جراحی درمان، مشاهده شده است که نتایج درمان در گروه جراحی شده، از نظر زمان جوش خوردن، کاهش عوارض و بهبود عملکرد میچ دست، به مراتب بهتر از گروه غیر جراحی بود. در مطالعه حاضر، از نظر آماری مقایسه این دو روش از نظر مدت زمان جوش خوردگی، بازگشت به فعالیت‌های عادی و بازگشت به فعالیت‌های ورزشی و کارهای دستی، ارتباط معنی‌داری را نشان نداد.

Haddad و Goddard (۱۵) به بررسی روش تثبیت از راه پوست در ۱۵ بیمار با شکستگی اسکافوئید با و بدون جابه‌جایی پرداختند. در این بررسی، هیچ‌گونه بی‌حرکتی با گچ‌گیری به کار نرفت و بلافاصله بعد از جراحی، حرکات

میزان رضایت بیماران بر اساس نمره VAS در گروه پیچ Herbert ۹/۵ و در گروه چند پین ۹ بود ( $P = ۰/۲۳۴$ ). همچنین در ویزیت نهایی، بروز استئونکروز اسکافوئید در پیچ Herbert و چند پینی به ترتیب ۱ و ۳ مورد ( $P = ۰/۳۰۳$ ) بود و میزان استئوآرتریت نیز در دو گروه پیچ Herbert و چند پینی، به ترتیب ۳ و ۲ مورد ( $P = ۰/۸۵۱$ ) ثبت شد. همچنین متوسط زمان بازگشت به فعالیت‌های عادی و متوسط و زمان بازگشت به فعالیت‌های ورزشی و کارهای دستی در گروه پیچ Herbert به ترتیب  $۲ \pm ۴$  و  $۱ \pm ۳۹$  روز و در گروه چند پینی نیز به ترتیب  $۱ \pm ۴$  و  $۷ \pm ۳۸$  روز بود (به ترتیب با  $P = ۰/۵۶۴$  و  $P = ۰/۴۷۸$ ).

## بحث

شکستگی استخوان اسکافوئید، از شایع‌ترین شکستگی‌های میچ دست می‌باشد که اغلب به علت افتادن روی دست باز، رخ می‌دهد. از آن جایی که این شکستگی اغلب تشخیص داده نمی‌شود، عدم درمان صحیح آن منجر به بروز عوارضی چون جوش نخوردن، نکروز آواسکولار و

(۱۸) به مقایسه ۲ روش درمانی بر روی ۲۵ نفر از پرسنل ارتش با شکستگی حاد و بدون جابه‌جایی اسکافوئید پرداختند. در طی پیگیری ۲ ساله، در گروه جراحی شده، زمان جوش خوردگی (۸ در برابر ۱۲) و زمان برگشت به فعالیت (۸ در برابر ۱۵) بهتر از گروه تثبیت از طریق پوست بود؛ اما تفاوتی از نظر دامنه حرکات مفصل و قدرت دست وجود نداشت. آنان انجام روش تثبیت از طریق پوست را، که منجر به جوش خوردگی سریع‌تر استخوان می‌شود، به عنوان روشی منوط به در نظر گرفتن مزایا و معایب روش و منفعت بیمار دانستند.

در مطالعه‌ای بر روی ۱۲ بیمار با شکستگی اسکافوئید در کره جنوبی که به صورت پین‌گذاری از طریق پوست درمان شده بودند، تمامی بیماران بهبود یافتند و در پیگیری یک ساله، میزان حرکت مچ دست در فلکسیون و اکستنسیون در مقایسه با طرف سالم ۹۴ و ۹۳ درصد بود (۷). میزان قدرت چنگ زدن دست نیز در این مطالعه ۹۲ درصد بود. در پژوهش حاضر، قدرت چنگ زدن در روش پیچ Herbert، ۶ ماه بعد ۹۲/۵۷ و در معاینه نهایی ۹۵/۶۱ و در روش پین‌گذاری، ۶ ماه بعد ۹۱/۲۸ و در مطالعه نهایی ۹۴/۸۹ بود که با مطالعات قبلی همخوانی داشت.

همچنین توانایی بیمار در انجام فعالیت‌های معمول روزانه مثل انجام کارهای منزل یا احساس درد در هفته گذشته با استفاده از پرسش‌نامه QD مورد ارزیابی قرار گرفت و نمرات کسب شده به صورت درصد ثبت شد. با توجه به این پرسش‌نامه، در معاینه نهایی در بیماران درمان شده با پیچ Herbert، میانگین ۹۵/۳ و در بیماران پین‌گذاری شده ۹۵/۲۸ بود که دو روش درمانی از لحاظ آماری تفاوتی نداشتند. میانگین MMWS در گروه پیچ Herbert ۶ ماه پس از عمل ۹۲/۵ و در معاینه نهایی ۹۵ بود. در گروه پین‌گذاری شده، ۶ ماه بعد از عمل ۹۰/۵۷ و در معاینه نهایی ۹۵ بود و در مقایسه، دو روش جراحی تفاوت معنی‌داری نداشتند. در مطالعه دهقانی و همکاران (۱۴)، درمان جراحی پیچ‌گذاری

آغاز شد. متوسط زمان جوش خوردگی ۵۵ (۳۷-۷۹) روز و حرکات مفصل مچ کامل و قدرت چنگ زدن ۹۸ درصد طرف مقابل بود. همچنین متوسط زمان بازگشت به فعالیت‌های عادی و روزمره، ۴ روز و متوسط زمان بازگشت به فعالیت‌های ورزشی و کارهای دستی، ۵ هفته بود. این روش در مقایسه با روش جراحی باز و جاناندازی (ORIF یا Open reduction, internal fixation) بهتر بود و عوارض کمتری داشت.

smith و همکاران (۱۶) در مطالعه‌ای ۱۷ بیمار شکستگی اسکافوئید را به روش جراحی و با استفاده از پیچ Herbert درمان نمودند. پس از ۶ ماه پیگیری، در ۱۴ مورد شکستگی به صورت کامل جوش خورده بود؛ در سه مورد عدم جوش خوردگی نیز شکستگی در ناحیه پروکسیمال و همراه با استئوآرتریت و نکروز آواسکولار قبلی بود. همچنین حرکات مچ در ۱۳ بیمار، بلافاصله پس از عمل آغاز شد و عملکرد مچ، که به وسیله دامنه حرکات مچ و قدرت چنگ زدن سنجیده می‌شد، در کلیه بیماران در حد عالی و خوب بود و این روش، جهت درمان شکستگی‌های اسکافوئید، مطلوب قلمداد گردید. در پژوهش حاضر نیز میانگین دامنه حرکات فلکسیون و اکستنسیون در گروه پیچ Herbert و چند پین، ۶ ماه پس از عمل و در معاینه نهایی در مقایسه با هم ارتباط معنی‌داری نداشتند. مقایسه دو روش جراحی نیز ۶ ماه بعد از عمل و معاینه نهایی، تفاوت آماری معنی‌داری بین روش جراحی و قدرت چنگ زدن دست، نشان نداد.

در مطالعه Inoue و Shionoya (۱۷) از تثبیت نیمه بسته با پیچ Herbert در درمان شکستگی اسکافوئید ۱۴ بیمار استفاده شد که در کلیه موارد، جوش خوردگی کامل با عملکرد مطلوب به دست آمد. همچنین زمان جوش خوردگی و زمان برگشت بیماران به فعالیت، در مقایسه با درمان محافظه کارانه به صورت معنی‌داری کوتاه‌تر بود و از این روش درمانی، به عنوان روشی کم‌عارضه که نیازمند مهارت و تکنیک بالای جراحی است، نام برده شد. Bond و همکاران

روش‌های محافظه کارانه و جراحی بر روی ۱۷ بیمار با شکستگی حاد و بدون جابه‌جایی کمر اسکافوئید با شش ماه پیگیری پرداختند. در این بررسی، میزان هزینه‌ها و نیاز به فیزیوتراپی در گروه جراحی با پیچ Herbert نسبت به گروه دیگر، بهتر بود. پیشنهاد می‌شود مطالعات آتی به صورت تصادفی و کارآزمایی انجام شوند تا نتایج قابل اعتمادتری حاصل شود.

همچنین پیشنهاد می‌شود مطالعه مشابهی با در نظر گرفتن آسیب‌های هم‌زمان به سایر اندام‌ها و ارگان‌ها و همچنین در نظر گرفتن مکانیسم ایجاد این شکستگی، انجام پذیرد. همچنین پیگیری این بیماران در مدت طولانی‌تر و انتخاب بیماران از مراکز درمانی مختلف در طرح‌های مشابه آتی، می‌تواند در مقایسه این دو روش درمانی مؤثر باشد.

### نتیجه‌گیری

جراحی و تثبیت شکستگی اسکافوئید با چند عدد پین می‌تواند به عنوان یک روش قابل قبول جایگزین در مقابل ثابت‌سازی با پیچ Herbert به کار رود.

از طریق پوست نیز نسبت به درمان جراحی پین‌گذاری، موجب عملکرد بهتر بیمار بر اساس معیار Mayo گردید، اما این اختلاف نیز معنی‌دار نبود.

در این مطالعه، از ۲۳ بیمار درمان شده با پیچ Herbert، یک مورد و در گروه پین‌گذاری از ۱۸ بیمار، سه مورد استئونکروز اسکافوئید دیده شد. از نظر استئوآرتریت مچ دست، در گروه پیچ Herbert ۳ مورد و در گروه پین‌گذاری ۲ مورد استئوآرتریت مچ دست مشاهده شد که در مقایسه روش‌های درمانی از نظر استئونکروز و از نظر استئوآرتریت، ارتباط معنی‌داری مشاهده نشد. در مطالعه‌ای که در سیدنی استرالیا روی ۴۳۱ بیمار طی ۱۳ سال انجام دادند، ۴۰۹ بیمار با پیچ Herbert و بقیه با پین‌گذاری درمان شده بودند. نتایج نشان داد که ۳۰۴ بیمار نتایج عالی و توانایی برگشت به کار قبل از شکستگی را داشتند و نتایج حاصل از پین‌گذاری و پیچ Herbert، اختلاف چندانی نداشته است (۸). مهم‌ترین دلیل انتخاب روش جراحی با پین‌گذاری در مطالعات فراوانی که صورت پذیرفته است (۱۴-۱۲، ۵، ۴)، مشکلات مالی بیماران بوده است و ارتباط آماری بین تیپ شکستگی و استفاده از روش تثبیت وجود نداشت. Arora و همکاران (۱۹) به مقایسه هزینه‌های مستقیم و غیر مستقیم درمان به

## References

1. Saeden B, Tornkvist H, Ponzer S, Hoglund M. Fracture of the carpal scaphoid. A prospective, randomised 12-year follow-up comparing operative and conservative treatment. *J Bone Joint Surg Br* 2001; 83(2): 230-4.
2. Shih JT, Lee HM, Hou YT, Tan CM. Results of arthroscopic reduction and percutaneous fixation for acute displaced scaphoid fractures. *Arthroscopy* 2005; 21(5): 620-6.
3. Kawamura K, Chung KC. Treatment of scaphoid fractures and nonunions. *J Hand Surg Am* 2008; 33(6): 988-97.
4. Suh N, Faber KJ, cDermid, Grew, R. Treatment of acute scaphoid fractures: a systematic review and meta-analysis. *HAND* 2010; 5(4): 345-53.
5. Muramatsu K, Doi K, Kuwata N, Kawakami F, Ihara K, Kawai S. Scaphoid fracture in the young athlete--therapeutic outcome of internal fixation using the Herbert screw. *Arch Orthop Trauma Surg* 2002; 122(9-10): 510-3.

6. Kim JK, Kim JO, Lee SY. Volar percutaneous screw fixation for scaphoid waist delayed union. *Clin Orthop Relat Res* 2010; 468(4): 1066-71.
7. Filan SL, Herbert TJ. Herbert screw fixation of scaphoid fractures. *J Bone Joint Surg Br* 1996; 78(4): 519-29.
8. Herbert TJ, Fisher WE. Management of the fractured scaphoid using a new bone screw. *J Bone Joint Surg Br* 1984; 66(1): 114-23.
9. Trumble TE, Gilbert M, Murray LW, Smith J, Rafijah G, McCallister WV. Displaced scaphoid fractures treated with open reduction and internal fixation with a cannulated screw. *J Bone Joint Surg Am* 2000; 82(5): 633-41.
10. Vinnars B, Pietreanu M, Bodstedt A, Ekenstam F, Gerdin B. Nonoperative compared with operative treatment of acute scaphoid fractures. A randomized clinical trial. *J Bone Joint Surg Am* 2008; 90(6): 1176-85.
11. Perron AD, Brady WJ, Keats TE, Hersh RE. Orthopedic pitfalls in the ED: scaphoid fracture. *Am J Emerg Med* 2001; 19(4): 310-6.
12. Schubert HE. Scaphoid fracture. Review of diagnostic tests and treatment. *Can Fam Physician* 2000; 46: 1825-32.
13. Gutow AP. Percutaneous fixation of scaphoid fractures. *J Am Acad Orthop Surg* 2007; 15(8): 474-85.
14. Dehghani M, Teimouri M, Nekoei F, Fatahi F. Comparative Study of Results and Complications of Three Methods in Treatment of Scaphoid Fractures. *J Isfahan Med Sch* 2010; 28(109): 408-15. [In Persian].
15. Haddad FS, Goddard NJ. Acute percutaneous scaphoid fixation using a cannulated screw. *Chir Main* 1998; 17(2): 119-26.
16. Smith K, Helm R, Tonkin MA. The Herbert screw for the treatment of scaphoid fractures. *Annales de Chirurgie de la Main et du Membre Supérieur* 1991; 10(6): 556-63.
17. Inoue G, Shionoya K. Herbert screw fixation by limited access for acute fractures of the scaphoid. *J Bone Joint Surg Br* 1997; 79(3): 418-21.
18. Bond CD, Shin AY, McBride MT, Dao KD. Percutaneous screw fixation or cast immobilization for nondisplaced scaphoid fractures. *J Bone Joint Surg Am* 2001; 83-A(4): 483-8.
19. Arora R, Gschwentner M, Krappinger D, Lutz M, Blauth M, Gabl M. Fixation of nondisplaced scaphoid fractures: making treatment cost effective. Prospective controlled trial. *Arch Orthop Trauma Surg* 2007; 127(1): 39-46.



## Scaphoid Fractures: A Comparison of Two Surgical Methods for Internal Fixation Using Either Herbert Screws or Multiple Pins

Mardani-Kivi M., M.D.<sup>\*1</sup>, Mirbolouk A.R., M.D.<sup>1</sup>, Saheb-Ekhtiari K., M.D.<sup>2</sup>, Hashemi-Motlagh K., M.D.<sup>2</sup>, Mousavi M.S.<sup>3</sup>

1. Assistant Professor, Orthopedics Research Center, School of Medicine, Guilan University of Medical Sciences, Rasht, Iran

2. General Practitioner, Orthopedics Research Center, School of Medicine, Guilan University of Medical Sciences, Rasht, Iran

3. Student of Medicine, Orthopedics Research Center, School of Medicine, Guilan University of Medical Sciences, Rasht, Iran

\* Corresponding author; e-mail: dr\_mohsen\_mardani@yahoo.com

(Received: 1 April 2013

Accepted: 19 June 2013)

### Abstract

**Background and Aims:** Scaphoid fractures are the most common fractures of the wrist. This study compared the outcomes of two surgical internal fixation techniques, using either Herbert screws (HS group) or multiple pins (MP group), in the treatment of scaphoid fractures.

**Methods:** This cross-sectional study was performed on 41 patients (23 in HS and 18 in MP groups) with unilateral scaphoid fractures from September 2009 to September 2011. All patients were followed-up two weeks post-surgery, every month for six months, and then every year after one year. Degree of fracture healing, measured level of pain using Visual Analog Scale (VAS), range of motion, hand grip strength of affected limb vs. healthy limb, Quick DASH score (QD) and also Mayo Modified Wrist Score (MMWS) were recorded. In December 2012, all patients presented to the Orthopedic Clinic for their final follow-up visit where all data was recorded once more.

**Results:** Mean patient follow-up time was  $24.34 \pm 8.70$  months (range: 11-34). Mean scaphoid fracture healing times for the HS and MP group were  $14.61 \pm 3.88$  and  $14.39 \pm 4.27$  weeks, respectively. No statistically significant difference was found between both groups after comparing mean levels of pain using VAS, ROM of wrist during flexion and extension, hand grip strength expressed as percentage of normal, QD, and MMWS. The level of patients' content using VAS was 9.5 for HS and 9.0 for MP groups.

**Conclusion:** The use of multiple pins for the internal fixation of scaphoid fractures proves to be a viable treatment option compared to Herbert Screws, due to decreased cost and increased availability.

**Keywords:** Scaphoid bone, Bone screw, Bone wire, Internal fixation, Closed fracture, Treatment outcome